

文章编号:1005-2208(2014)12-1167-04

DOI:10.7504/CJPS.ISSN1005-2208.2014.12.19

单分支型主动脉支架治疗 Stanford B 型 主动脉夹层 11 例分析

杨 珏,符伟国,徐 欣,陈 斌,蒋俊豪,岳嘉宁

【摘要】 目的 总结单分支型主动脉支架在 Stanford B 型主动脉夹层的腔内隔绝治疗经验。方法 2013 年 7 月至 2014 年 2 月复旦大学附属中山医院血管外科对 11 例近端破口距离左锁骨下动脉开口 < 20 mm 的 Stanford B 型主动脉夹层应用一体化单分支型主动脉支架行腔内隔绝治疗,观察术后即时血管造影结果,术后 1 个月门诊随访,术后 6 个月行主动脉 CT 血管造影(CTA)检查。以动脉瘤相关存活率、手术成功率和分支支架通畅率为有效性终点指标,并观察相应的不良事件。结果 11 例中 10 例术中支架释放成功,1 例分支支架无法进入左锁骨下动脉而放弃。平均手术时间(130.0 ± 36.0)min,围手术期无不良事件。随访期 10 例病人中无死亡,1 例出现支架远端内漏,1 例出现左锁骨下动脉支架闭塞,余支架封堵良好,夹层假腔均出现血栓化,假腔直径平均缩小 12 mm。结论 单分支型主动脉支架对于近端破口距左锁骨下动脉开口 < 20 mm 的 Stanford B 型主动脉夹层是有效的腔内隔绝方法。

【关键词】 夹层;支架;腔内修复;CT 血管造影

中图分类号:R6 文献标志码:A

Endovascular repair of Stanford B dissection with branched stent-graft: An analysis of 11 cases YANG Jue, FU Wei-guo, XU Xin, et al. Department of Vascular surgery, Zhongshan Hospital, Fudan University, Shanghai 200032, China

Corresponding author: FU Wei-guo, E-mail: fu.weiguo@zs-hospital.sh.cn

Abstract Objective To summarize experience of thoracic endovascular aortic repair (TEVAR) in patients with proximal short landing zone with branched stent-graft. **Methods** A total of 11 patients with Stanford B dissection who underwent TEVAR with left subclavian artery (LSA) revascularization by single-branched stent-graft from July 2013 to February 2014 were retrospectively reviewed. Routine postoperative follow-up with computed tomography angiography (CTA) was performed to assess TEVAR and LSA patency, endoleak, dissection exclusion and complications in 1 and 6 months. **Results** TEVAR with single-branched stent-graft was successfully performed in 10 patients, and 1 patients failed by unsuccessful deployment of branched stent and replaced by another stent-graft with coverage of LSA. The mean operative time was (130.0 ± 36.0) minutes. No major complications occurred. All patients were followed up in 1 and 6 months postoperatively. Type I endoleak was noted in 1 patient and 1 patient had an asymptomatic LSA stent occlusion by CTA. Thrombosis formed in the aortic false lumen of the graft exclusion segment in all the patients, and the average diminution was 12mm. **Conclusion** Branched stent-graft is a feasible and effective option for LSA revascularization with proximal landing zone < 20 mm during TEVAR.

Keywords dissection; stent-graft; thoracic endovascular repair; computed tomography angiography

自 1998 年 Dake 等^[1]首先报告采用腔内修复(thoracic endovascular repair, TEVAR)治疗 Stanford B 型主动脉夹层以来,目前已在全世界范围内广泛开展,10 余年的随访结果证实其技术可行,创伤极小,疗效确切^[2-3]。由于 TEVAR

术对病变部位的血管解剖形态有明确的要求,使得部分 Stanford B 型主动脉夹层不适合行 TEVAR 治疗,受限的主要问题是缺乏足够的近端锚定区,即近端破口和左锁骨下动脉(left subclavian artery, LSA)开口之间的距离,一般要求锚定区的距离 > 20 mm 以保证有效的修复。术中覆盖左锁骨下动脉可以延长近端锚定区,但术后可能出现左上肢缺血、锁骨下动脉窃血综合征、椎动脉型脑缺血,并增加截瘫

作者单位:复旦大学附属中山医院血管外科,上海 200032

通讯作者:符伟国, E-mail: fu.weiguo@zs-hospital.sh.cn

的分险^[4-5]。分支型主动脉支架就是拓展锚定区且保留LSA的一种新型治疗措施^[6]。自2013年7月至2014年2月,复旦大学附属中山医院血管外科对11例近端破口距离左锁骨下动脉开口远端<20 mm以内的Stanford B型主动脉夹层病人应用一体化单分支型主动脉支架行腔内隔绝术。现报告如下。

1 资料与方法

1.1 一般资料

2013年7月至2014年2月,我院血管外科应用一体化单分支型主动脉支架治疗11例Stanford B型主动脉夹层病人,其中男性9例,女性2例,年龄25~68(53.8±12.6)岁。9例为慢性主动脉夹层,均伴假腔瘤样扩张,2例为急性主动脉夹层。合并高血压7例。5例病人有过手术治疗史,其中4例曾行支架腔内隔绝治疗,术后均出现近端I型内漏,2例合并支架远端有破口;1例9年前曾因主动脉夹层行降主动脉人工血管置换术,术后随访8年发现降主动脉-人工血管近端吻合口假性动脉瘤形成。

术前所有病人均行主动脉CT血管造影(CTA)检查,应用64排CT(扫描层厚0.5 mm)测量破口至左锁骨下动脉的距离,近端正常主动脉的直径,CTA数据重建和测量应用特殊的图形工作站(图1)。所有病变均涉及Zone 3区域,近端破口距离LSA远端≤20 mm。

一体化单分支型主动脉覆膜支架及输送系统经伦理委员会审核获准使用,自扩张的覆膜支架已预装载在输送系统中,覆膜支架是用可渗透的聚酯(PET)膜通过不可吸收的缝合线与多个自扩张的镍钛合金支架段缝合而成,聚酯材料具有良好的生物相容性,镍钛合金支架具有优异的超弹性及径向支撑强度。覆膜支架由主体覆膜支架及侧支覆膜支架缝合而成,在主体和侧支支架上共标有11个显影点。

急性Stanford B型主动脉夹层至少在发病后2周以上进行手术,慢性主动脉夹层则在发病后2~108个月进行手术,手术均在杂交手术室全麻下进行。

1.2 手术方法

(1)术前动脉造影。静脉应用肝素0.5~1.0 mg/kg体重。一侧股动脉Seldinger逆行穿刺后置入动脉鞘,用Terumo超滑导丝配合标记猪尾巴导管置入主动脉真腔至升主动脉,接高压注射泵造影,明确破口距离左锁骨下动脉和左颈总动脉远端的距离,测量破口近端锚定区的直径和左锁骨下动脉的直径(图2),支架直径选择一般大于CTA测量值的5%~15%。(2)建立主体导丝和分支导丝通路。造影确认后,另一侧腹股沟切口暴露股总动脉后控制,直视下置入动脉鞘,进入超滑导丝和导管至真腔后交换Lunderquist超硬导丝至升主动脉。左侧肘部切口暴露左侧肱动脉并控制,直视下穿刺置入8F动脉鞘,鞘内进入超滑导丝和VER导管,经左锁骨下动脉从主动脉近端至远端,然后导管从切开的股动脉处导出。需注意所有的导管导丝必须在真腔内。(3)导入输送系统。支架取出后需用肝素盐水预冲洗,排尽其中气泡。将输送系统分支导丝沿

导引导管导入到分支血管,把分支导丝拉出导引导管。主体沿超硬导丝缓慢导入,同时配合牵拉分支导丝,将输送系统近端导入至近弓部直段位置。(4)调整输送系统和支架位置。在X光下调整输送系统最近端“8”字形显影点位置,使该显影点位于小弯侧,此时侧支位于主动脉大弯侧,旋松外管螺母,固定外管手柄,向前推送覆膜支架至预定释放位置,在推送过程中必须确认分支导丝没有缠绕。(5)释放支架。位置固定后,先固定外管手柄,将套管链接件手柄回撤至极限位置,将束缚的支架从覆膜套管中露出,同时牵拉分支导丝,使侧支进入左锁骨下动脉。控制病人血压在90 mmHg(1 mmHg=0.133 kPa)左右,在X光下准确定位覆膜支架后,固定输送系统各部件位置,握住远端的导丝扭转器将控制导丝迅速外拉,释放主体覆膜支架,再外拉分支导丝释放侧支支架。(6)撤出输送系统后造影,评价主体覆膜支架的隔绝效果,观察分支支架的通畅情况(图3),是否存在内漏需要球囊扩张或支架等。(7)撤出肱动脉和切开侧股动脉导管鞘,血管缝线缝合,穿刺侧股动脉压迫20 min后加压包扎。

1.3 术后处理

麻醉苏醒后回病房监护,术后常规应用抗菌药物2 d,术后应用拜阿司匹林100 mg,1次/d,维持1年。

所有病人术后1个月门诊随访,行必要的体格检查;术后6个月门诊行主动脉CTA检查,了解主体支架及分支支架通畅情况,有无内漏(图4)。术后12个月再次门诊行主动脉CTA检查,观察主动脉夹层隔绝疗效,有无需要处理的内漏等。

1.4 统计学处理

计量数据用均数±标准差表示,应用SPSS16.0统计软件分析,采用t检验, $P < 0.05$ 为差异有统计学意义。

2 结果

11例病人术前均经主动脉CTA诊断为Stanford B型主动脉夹层,病因均非结缔组织性疾病,术中行数字减影血管造影(DSA)测量夹层破口距离左锁骨下动脉开口远端均≤20 mm,平均为(12.3±4.6)(5.0~19.0) mm,左锁骨下动脉开口近端距离左颈总动脉开口远端平均为(7.8±1.6)(6.5~9.3) mm。其中10例成功完成分支型支架的植入,平均手术时间(130.0±36.0) min,主体覆膜支架为锥形设计,长度为180~200 mm,近端直径30~38 mm,远端直径较近端直径相应小4 mm;左锁骨下动脉覆膜支架直径为8~10 mm,长度为30 mm,侧支支架后移长度为5 mm。其中2例曾行腔内隔绝术病人因原支架远端有破口,分别再重叠植入1枚支架于分支型支架远端,重叠约8 cm,1例因迷走右锁骨下动脉开口于降主动脉而行“烟囱”治疗,在右锁骨下动脉内释放1枚覆膜支架,其内再释放2枚裸支架以保证通畅。1例分支支架无法进入左锁骨下动脉而放弃应用分支型支架,后术中改用其他类型支架释放成功,但覆盖左锁骨下动脉开口。病人术后住院时间平均为(5.4±2.6)(2.0~21.0) d。10例病人1个月门诊随访无不良临床事

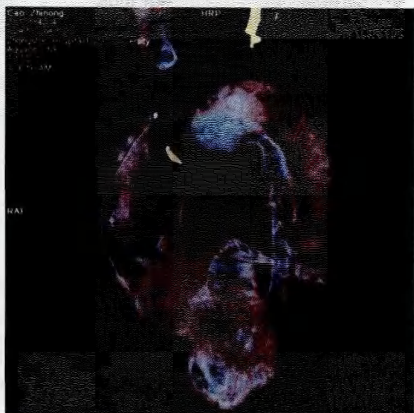


图1 55岁男性病人,术前三维CT示Stanford B型主动脉夹

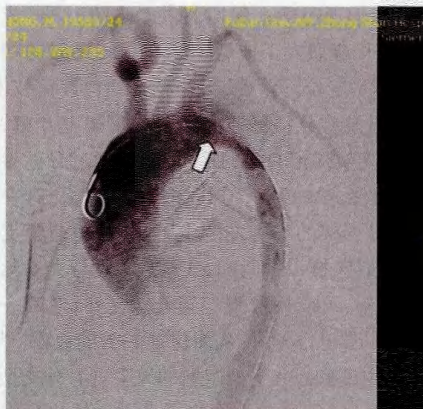


图2 术前造影;箭头所指处为夹层破口,破口距离左锁骨下动脉约为12 mm

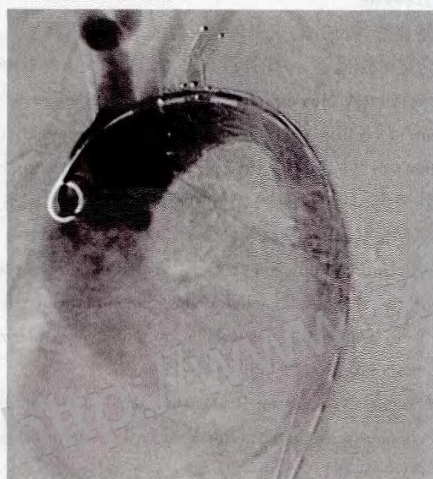


图3 术后造影;支架通畅,覆盖破口无内漏,左锁骨下动脉支架通畅

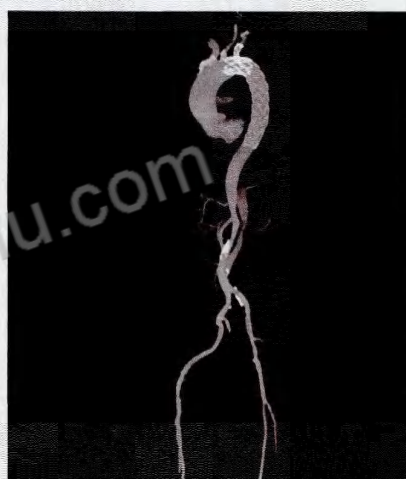

图4 术后6个月行CT检查显示主动脉支架通畅,无内漏,左锁骨下动脉支架通畅

件。6个月门诊随访,1例病人左肱动脉搏动消失,主动脉CTA证实左锁骨下动脉支架内血栓形成,病人无明显左上肢缺血症状,继续应用阿司匹林外无特殊处理。另1例释放2枚支架病人在第2枚支架远端出现新发支架源性破口,病人无明显症状不愿再接受腔内治疗。其余8例病人无不良临床事件,行主动脉CTA显示支架在位,主动脉及LSA支架通畅,破口完全封堵,未出现内漏,夹层假腔内均出现血栓化,假腔直径平均缩小(12 ± 5.7)($6.0 \sim 18.0$)mm。

3 讨论

3.1 手术适应证选择 近10年来TEVAR手术已广泛应用于Stanford B型夹层的治疗,但部分病人不适合行单纯的TEVAR治疗,受限的主要原因是缺乏足够的近端锚定区,即为破口至LSA的距离,一般要求锚定区的距离 > 15 mm

以保证有效的修复^[7]。如果右侧的椎动脉为优势动脉且颅内Willis环完整,可以通过直接覆盖LSA从而获得充分的锚定区,但也存在术后左上肢缺血,锁骨下动脉窃血综合征,椎动脉型脑缺血,并增加截瘫的分险。但是当存在以下几点情况时必须重建LSA以获得充分的近端锚定区:(1)左椎动脉为优势动脉。(2)Willis环不完整。(3)冠脉搭桥术后,冠脉依靠左侧乳内动脉供血。(4)存在同侧颈内动脉闭塞依靠后循环代偿者^[8]。目前重建LSA的方式主要有以下几种:(1)左颈总动脉-左锁骨下动脉人工血管旁路术,近端LSA结扎术。这种Hybrid技术即杂交手术,是将传统血管手术和腔内修复技术相结合,通过传统手术拓展锚定区。这种方式简单可靠,但增加了额外的手术费用和风险。(2)开窗技术。一种是在支架的人工血管膜上预留或者术前根据具体情况剪出侧孔,支架释放后近端带膜部分

超出LSA开口,但通过侧孔保留血供。陆清声等^[9]成功应用上述方法的开窗型人工血管支架在修复夹层的同时保留LSA,其缺点是定位不精确,另一种是原位开窗技术,即支架覆盖后,通过左肱动脉逆向在覆膜支架上开窗,再通过球囊扩张或支架保留LSA的血供,可以通过导丝导管破膜,也可以通过激光破膜^[10],但其技术难度较高,存在失败风险,且可能对支架的牢固度产生影响,缩短覆膜支架的使用寿命。(3)烟窗技术,即在LSA释放1枚与主动脉覆膜支架平行的支架,可应用覆膜支架或裸支架,使其一端在主动脉内,另一端在LSA内,从而保证LSA的血供^[11-12],但此项技术存在内漏和LSA支架阻塞的风险。(4)分支型主动脉覆膜支架。Inoue等^[13]首次报告了采用一体化分支型主动脉覆膜支架的技术。该研究中分支支架被拉入LSA时会对动脉内壁造成损伤,而本研究所用的分支支架外套有柔软的保护膜,可防止操作过程中对血管的损伤,保护膜与分支的牵引导丝相连,释放过程中一起被拉出血管外,对血管内壁干扰极少。Saito等^[14]报告了17例LSA单分支支架的短中期结果,所有病人均成功接收手术,随访未出现与治疗相关的致死事件。

3.2 操作体会 本研究使用的一体化单分支的主动脉覆膜支架只需一次导入、释放,操作相对简单,无须合并杂交手术,几乎所有破口位于Zone 3区且近端锚定区 < 20 mm的Stanford B型主动脉夹层均可采用,手术适应证得到扩展。相对于开窗型支架,不存在窗口对位不良的风险。支架的主体和分支部分共同构成的三维立体构型在血管腔内锚定牢靠,移位和内漏的风险得以减少。报道中有1例分支支架释放不成功而推出,主要与该病人曾行降主动脉支架有关。特别是针对3例已经行TEVAR治疗后的I型内漏病人,本支架显示了良好的治疗效果。Chuter等^[15]认为,随着分支支架的增多,手术操作的复杂性和耗时明显增多,脑梗死的风险增加。单分支覆膜支架术中用时较单纯TEVAR明显延长,但围手术期无不良事件,术后6个月随访仅1例出现LSA血栓形成,1例出现支架远端新发支架源性破口其余未见I型内漏,支架覆盖良好。

综上所述,采用预置牵引导丝技术的一体化单分支型覆膜支架腔内治疗近端锚定区 < 20 mm且保留左锁骨下动脉的Stanford B型主动脉夹层,在技术上是可行的,并且其隔绝效果好、锚定牢固、安全性高。但主体支架的远期疗效和分支支架的长期通畅率值得进一步随访观察。

参 考 文 献

[1] Dake MD, Kato N, Mitchell RS, et al. Endovascular stent-graft placement for the treatment of acute aortic dissection[J]. *N Engl J Med*, 1999, 340(20): 1546-1552.
 [2] Eggebrecht H, Nienaber CA, Neuhäuser M, et al. Endovascular

stent-graft placement in aortic dissection: a meta-analysis [J]. *Eur Heart J*, 2006, 27(4): 489-498.
 [3] Xiong J, Jiang B, Guo W, et al. Endovascular stent graft placement in patients with type B aortic dissection: a meta-analysis in China [J]. *J Thorac Cardiovasc Surg*, 2009, 138(4): 865-872.
 [4] Kato M, Ohnishi K, Kaneko M, et al. New graft-implanting method for thoracic aortic aneurysm or dissection with a stented graft [J]. *Circulation*, 1996, 94(suppl9): 188-193.
 [5] Rizvi AZ, Murad MH, Fairman RM, et al. The effect of left subclavian artery coverage on morbidity and mortality in patients undergoing endovascular thoracic interventions: A systematic review and Meta-analysis [J]. *J Vasc Surg*, 2009, 50(5): 1159-1169.
 [6] Chung J, Kasirajan K, Veeraswamy RK, et al. Left subclavian artery coverage during thoracic endovascular aortic repair and risk of perioperative stroke or death [J]. *J Vasc Surg*, 2011, 54(4): 978-984.
 [7] 董智慧,符伟国,王玉琦,等.胸主动脉腔内修复扩展近端锚定区的探讨[J]. *中华外科杂志*, 2005, 43(13): 857-860.
 [8] Ferreira M, Monteiro M, Lanzotti L, et al. Deliberate subclavian artery occlusion during aortic endovascular repair: is it really that safe? [J]. *Eur J Vasc Endovasc Surg*, 2007, 33(6): 664-667.
 [9] 陆清声,景在平.开窗移植物腔内隔绝术治疗胸主动脉夹层动脉瘤[J]. *中华普通外科杂志*, 2006, 21(2): 141.
 [10] Richard E, Redlinger Jr, Sadaf S, et al. In situ laser fenestration during emergent thoracic endovascular aortic repair in an effective method for left subclavian artery revascularization [J]. *J Vasc Surg*, 2013, 58(5): 1171-1177.
 [11] Sugiura K, Sonesson B, Akesson M, et al. The applicability of chimney grafts in the aortic arch [J]. *J Cardiovasc Surg*, 2009, 50(4): 475-481.
 [12] Ohrlander T, Sonesson B, Ivancev K, et al. The chimney graft: a technique for preserving or rescuing aortic branch vessels in stent-graft sealing zones [J]. *J Endovasc Ther*, 2008, 15(4): 427-432.
 [13] Inoue K, Sato M, Iwase T, et al. Clinical endovascular placement of branched graft for type B aortic dissection [J]. *J Thorac Cardiovasc Surg*, 1996, 112(4): 1111-1113.
 [14] Saito N, Kimura T, Odashiro K, et al. Feasibility of the single-branched stent-graft implantation for thoracic aortic aneurysm or dissection involving the left subclavian artery: short- to medium-term results in 17 patients [J]. *J Vasc Surg*, 2005, 41(2): 206-212.
 [15] Chuter TA, Schneider DB. Endovascular repair of the aortic arch: perspective [J]. *J Vasc Surg Endovasc Ther*, 2007, 19(2): 188-192.

(2014-07-04收稿 2014-07-25修回)



论文写作，论文降重，
论文格式排版，论文发表，
专业硕博团队，十年论文服务经验



SCI期刊发表，论文润色，
英文翻译，提供全流程发表支持
全程美籍资深编辑顾问贴心服务

免费论文查重：<http://free.paperyy.com>

3亿免费文献下载：<http://www.ixueshu.com>

超值论文自动降重：http://www.paperyy.com/reduce_repetition

PPT免费模版下载：<http://ppt.ixueshu.com>
